



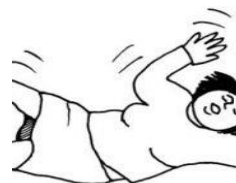# Diagnostyka różnicowa omdleń

II KATEDRA KARDIOLOGII CM UMK

2014

## Omdlenie - definicja

- Przejściowa utrata przytomności spowodowana zmniejszeniem perfuzji mózgu (przerwany przepływ mózgowy na 6-8sek lub zmniejszenie ilości tlenu dostarczonego do mózgu o 20%).



- Ma gwałtowny początek, ustępuje zwykle samoistnie i szybko (<20sek.)

## **Stan przedomdleniowy**

Stan, w którym chory czuje, że zaraz dojdzie do utraty przytomności.

Objawy nieswoiste np. zawroty głowy, nudności, osłabienie, „mroczki przed oczami”

## **Rodzaje omdleń**

1. Omdlenia odruchowe.
2. Omdlenia w przebiegu hipotonii ortostatycznej.
3. Omdlenia kardiogenne.
  - Wywołane arytmia serca
  - Wywołane choroba organiczną serca zmniejszającą rzut serca
4. Omdlenia z przyczyn neurologicznych.

## **Omdlenia odruchowe=neurogenne=wazowa galne**

- Stanowią >37% wszystkich przypadków omdleń
- Najczęstszy rodzaj omdleń u ludzi młodych i bez organicznej choroby serca >90%
- Są wynikiem nieprawidłowej reakcji odruchowej prowadzącej do rozszerzenia naczyń lub bradykardii

## **Omdlenia odruchowe**

### **Okoliczności, które mogą doprowadzić do omdleń**

- Długotrwała pionizacja
- Wysoka temperatura otoczenia
- Stres emocjonalny
- Po wysiłku fizycznym
- Oddawanie moczu
- Defekacja
- Kaszel



## **Omdlenia w przebiegu hipotonii ortostatycznej**

*Hipotonia ortostatyczna* – jest to spadek ciśnienia tętniczego skurczowego  $\geq 20$  mmHg lub rozkurczowego o  $\geq 10$  mmHg po przyjęciu pozycji stojącej, niezależnie od objawów towarzyszących.

*Omdlenia ortostatyczne* – omdlenia występujące po gwałtownym przyjęciu pozycji stojącej

## **Omdlenia w przebiegu hipotonii ortostatycznej**

### *Przyczyny*

- Przyjmowanie leków moczopędnych
- Przyjmowanie leków rozszerzających naczynia
- Picie alkoholu
- Odwodnienie
- Podeszły wiek

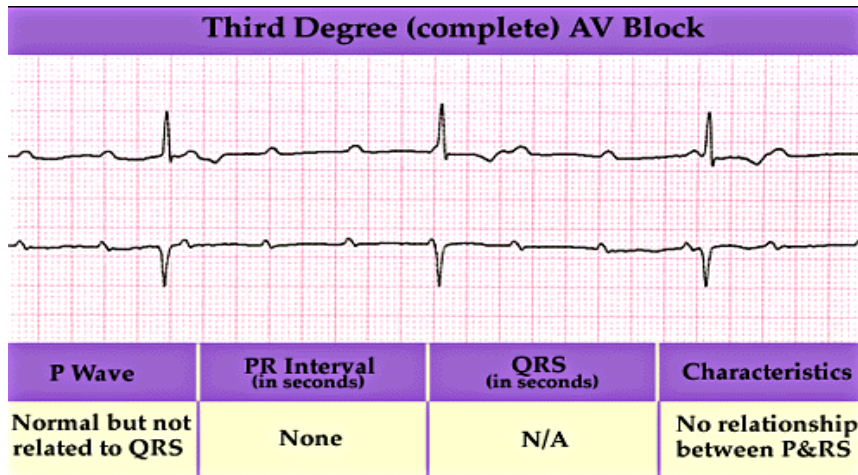
## Omdlenia kardiogenne

- Rozpoczynają się nagle
- Omdleń nie poprzedza aura typowa dla padaczki
- Chory nie oddaje bezwiednie moczu i stolca, nie przygryza języka, nie występują drgawki
- Gdy omdlenie poprzedza uczucie kołatanie serca zazwyczaj przyczyną jest arytmia serca

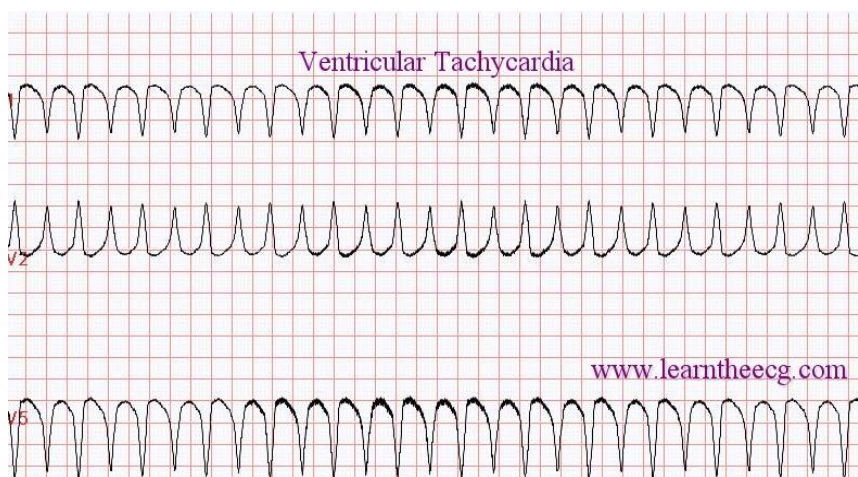
## Omdlenia kardiogenne - przyczyny

- nagłe zmniejszenie objętości minutowej z powodu ostrej niewydolności skurczowej lewej komory np. w przebiegu zawału mięśnia sercowego
- zaburzenia rytmu serca – zagrażające życiu arytmie komorowe, czasem też nadkomorowe
- zaburzenia przewodzenia – bloki przedsionkowo-komorowe II i III stopnia
- zatorowość płucna
- zwężenie lewego ujścia tętniczego
- kardiomiopatia przerostowa
- inne wady serca (tetralogia Fallota itd.)
- śluzak przedsionka

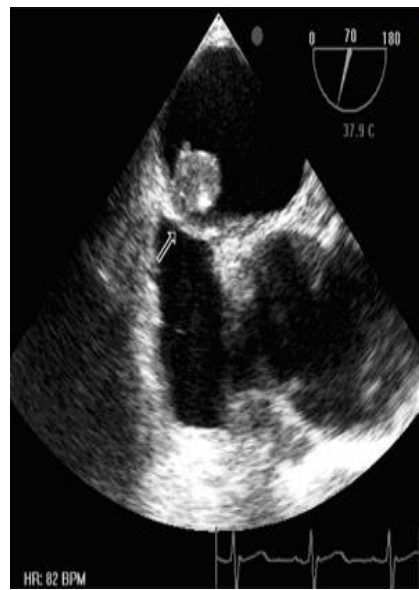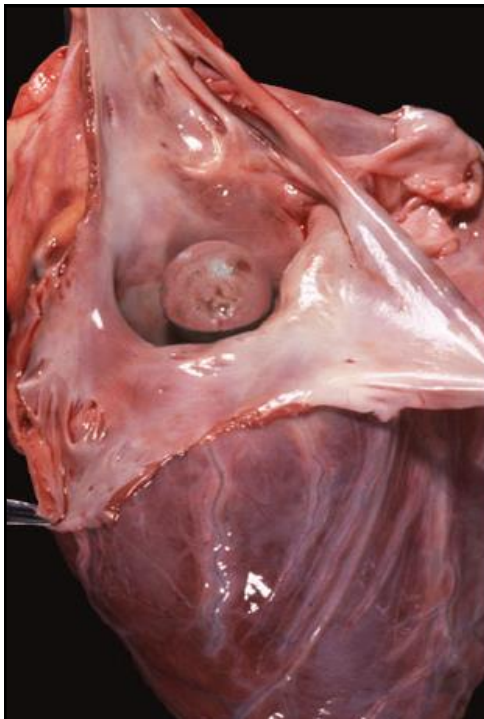
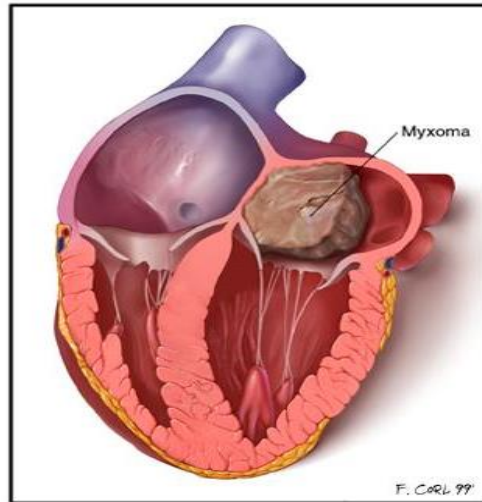
## Blok p-k III stopnia



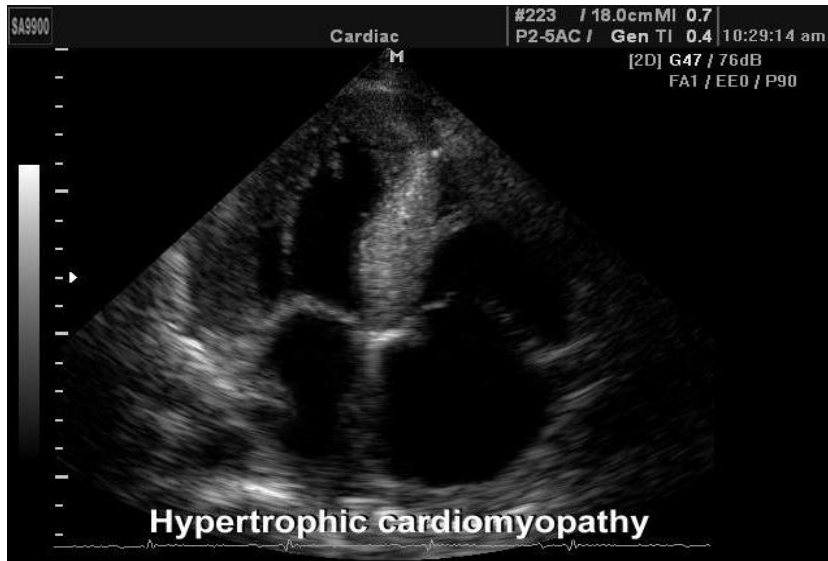
## Częstoskurcz komorowy



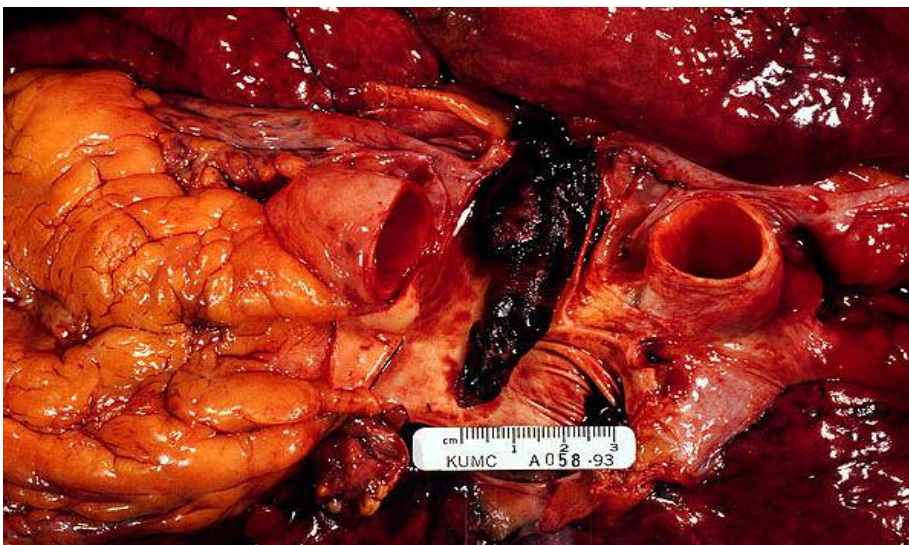
## Śluzak przedsionka



## Kardiomiopatia przerostowa



## Zator tętnicy płucnej





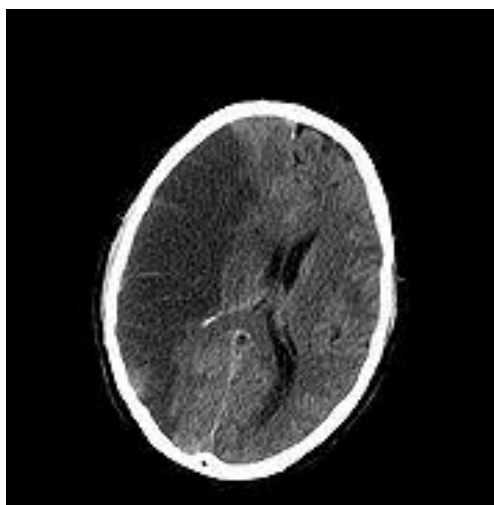
## Omdlenia z przyczyn neurologicznych

- Padaczka – poprzedzona aurą; drgawki, bezwiedne oddanie moczu i/lub stolca, przygryzienie języka
- Udar mózgu
- Zespół podkradania przez tętnicę kręgową (zamknięcie lub zwężenie tętnicy podobojczykowej)
- Przejściowe ataki niedokrwienne mózgu (TIA)

## Omdlenia z przyczyn neurologicznych

### Udar mózgu

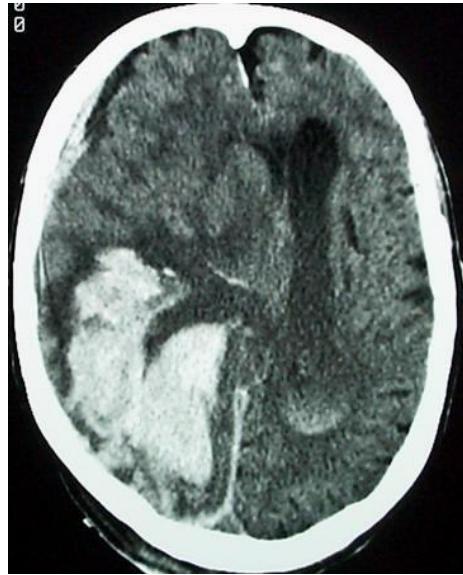
- niedokrwienny (80%) – dochodzi do zamknięcia tętnicy i ograniczenia dopływu krwi do mózgu



## Omdlenia z przyczyn neurologicznych

### Udar krwotoczny

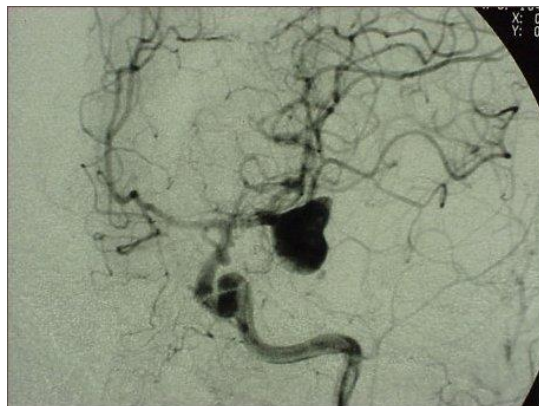- Krwotok śródmożgowy



## Omdlenia z przyczyn neurologicznych

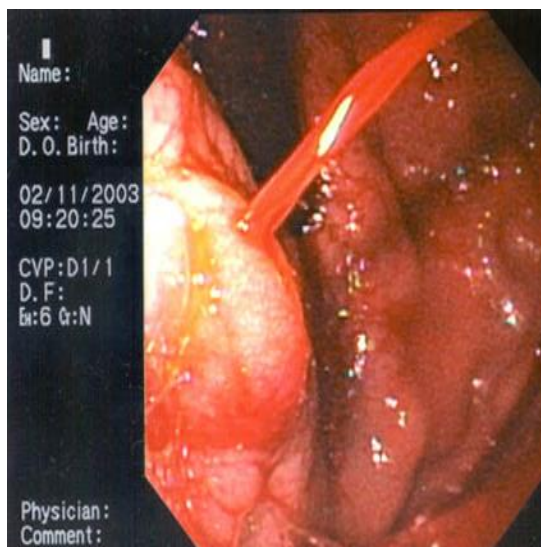
### Udar krwotoczny

- krwawienie podpajęczynówkowe (pęknięty tętniak)



## Inne przyczyny omdleń

- hipoglikemia
- Krwawienie z przewodu pokarmowego
- Zatrucie lekami (np. p/depresyjnymi), narkotyki



## Badania pomocnicze

- Badania laboratoryjne – celem wykluczenia niedokrwistości, zaburzeń wodno-elektrolitowych, hipo i hiperglikemii
- Badania obrazowe – echokardiografia, rtg klatki piersiowej, TK głowy, Duplex Scan tt szyjnych i kręgowych
- Holter ekg, loop recorder – celem wykluczenia zaburzeń rytmu i przewodzenia
- Tilt test – badanie na stole pochyleniowym – diagnostyka omdleń odruchowych
- EEG – diagnostyka omdleń o podłożu neurologicznym